Zirkonzahn®

Human Zirconium Technology

PLANESYSTEM®

Analyse, Erfassung und Transfer referenzierbarer individueller Patienteninformationen

DEUTSCH

ZTM Enrico Steger

WENN ES UM HEILUNG GEHT ...

… ist nur das Beste gut genug. Aus diesem Grund haben wir uns im Bereich der Patienten- und Modellanalyse für die Zusammenarbeit mit meinem langjährigen Gefährten ZTM Udo Plaster entschieden. Sein PlaneSystem® ist eine Übertragungsmethode mit umfassender Sicht auf den Menschen. Egal ob man sich für die digitale oder die klassische Prozesskette bei der Erstellung von Zahnrestaurationen entscheidet, die exakte und vor allem individuelle Erfassung von Patientendaten durch das PlaneSystem® bereitet den Weg für das Streben nach vollständiger Heilung. Wir haben das PlaneSystem® zu 100 % in unseren Zirkonzahn Workflow integriert und arbeiten gemeinsam mit Udo ständig an neuen Ideen und Verbesserungen.

ZTM Udo Plaster

Dr. Siegfried Hrezkuw

KOMPLEXE RESTAURATION

Informationen sammeln, verstehen, zuordnen und verarbeiten – dies ist unser Weg zu einer passgenauen Zahnversorgung. Ergänzend zur zahnärztlichen Diagnostik erfolgt eine zahntechnische Analyse bzw. physische Diagnostik. Die darauf aufbauenden Arbeitsschritte führten auch bei dem hier vorgestellten Patienten zu hoher Zufriedenheit und einem entspannt-gelösten Lächeln.

Der Patient war im zahnlosen Unterkiefer mit einem implantatgetragenen Zahnersatz versorgt. Im Oberkiefer trug er eine Totalprothese. Für die Verankerung eines festsitzenden Zahnersatzes waren sechs Implantate inseriert. Zwar klagte der Patient nicht über funktionelle Probleme, doch es war deutlich sichtbar, dass der vorhandene Zahnersatz in seiner Dimension nicht zu den patientenspezifischen Gegebenheiten passte. Eigentlich sollte nun die neue festsitzende Restauration im Oberkiefer der Unterkiefer-Versorgung angepasst werden. Zu diesem Zeitpunkt wurde der Patient bei uns vorstellig, um eine zweite Meinung einzuholen. Wir erläuterten ihm die Notwendigkeit, zunächst die Okklusionsebene individuell erarbeiten zu müssen, um darauf basierend die Zahnversorgung anfertigen zu können. Die Restauration im Unterkiefer müsse später entsprechend der korrekten Ebene angeglichen werden. Nach dem Erstgespräch entschied sich der Patient dafür, seine prothetische Rehabilitation in unsere Hände zu geben.

Jeder Mensch bringt seine eigene dentale Geschichte und eigene Lösungsansätze mit. Für die Herstellung von Zahnversorgungen bedarf es einer individuellen Analyse des Systems „Mensch“. Hieraus entsteht ein Pool an reproduzierbaren Daten/Informationen als individuelle Vorgabe für die Fertigung einer langlebigen, passgenauen und ästhetischen Zahnversorgung.

Dr. Siegfried Hrezkuw, ZTM Udo Plaster

SAMMLUNG VON INFORMATIONEN

ERSTE ZAHNTECHNISCHE ANALYSE

Die Informationssammlung beginnt mit einem Patientengespräch über die dentale Historie, abgeklärt werden z. B.:

- *kieferorthopädische Behandlungen*
- *chirurgische Interventionen*
- *Zahnverluste*
- *bestehender Zahnersatz*
- *Patientenbedürfnisse im Zusammenhang mit der neuen Zahnversorgung*

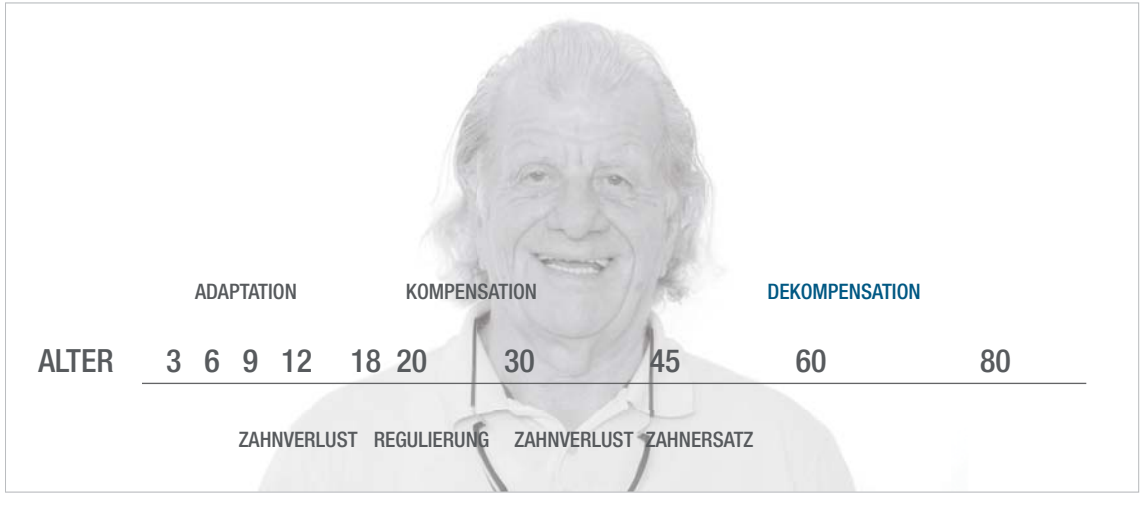

DENTALE HISTORIE

Der Patient verlor im Laufe der letzten Jahrzehnte nach und nach seine Zähne. Er trug verschiedene Arten von Zahnersatz. Aktuell ist er mit einer Totalprothese im OK und einer festsitzenden implantatgetragenen Restauration im UK versorgt. Nun wünscht er sich eine festsitzende Oberkieferrestauration. Hier waren bereits sechs Implantate inseriert. Zeitleiste: Dentale Historie des Patienten sowie allgemeine Adaptations- und Kompensationsphasen.

GESICHTSANALYSE

Vorbereitung auf Fotoaufnahmen sowie die 3-D-Digitalisierung des Gesichts mit Gesichtsscanner Face Hunter.

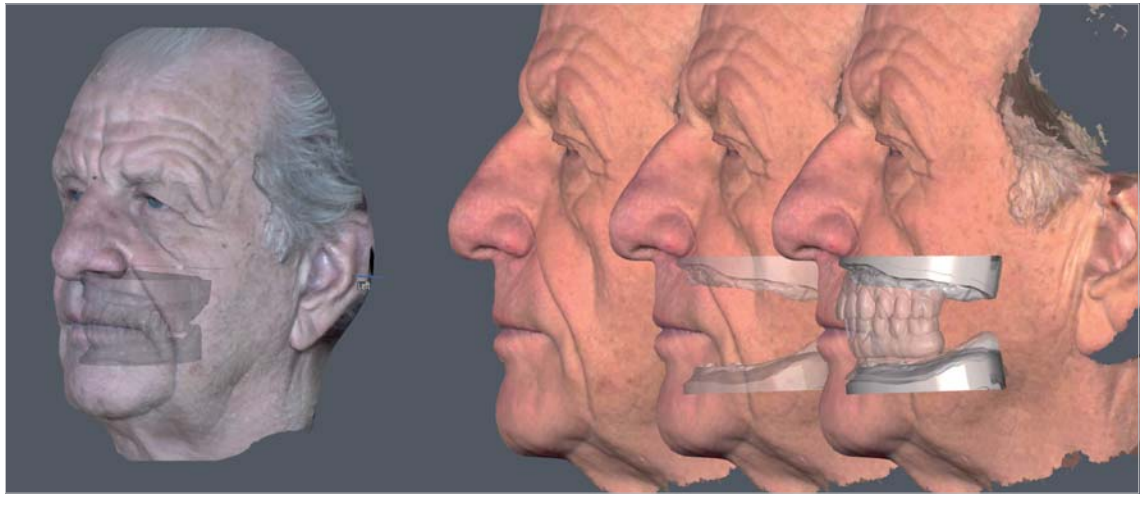

Die auf dem Gesichtsscan eingeblendeten Situationsmodelle offenbaren die hohe vertikale Dimension. Der Kieferkamm im Oberkiefer ist stark atrophiert. Die Okklusionsebene im Unterkiefer fällt nach dorsal ab. Jeder Eingriff in das stomagnathe System nach Abschluss des Wachstums (z. B. Zahnersatz, Kieferorthopädie) wird vom Körper an anderer Stelle kompensiert. Am Skelett können hierfür sieben Ausgleichspunkte definiert werden (Hergenröther, 2015).

ANATOMISCHE LANDMARKS

ANATOMISCHE LANDMARKS

Landmarks (anatomische Orientierungspunkte) werden sowohl am Gesicht (Facial Landmarks) als auch am Modell (Cranial Landmarks) erfasst. Die Referenzpunkte dienen zur Orientierung beim Aufteilen der Dimensionen.

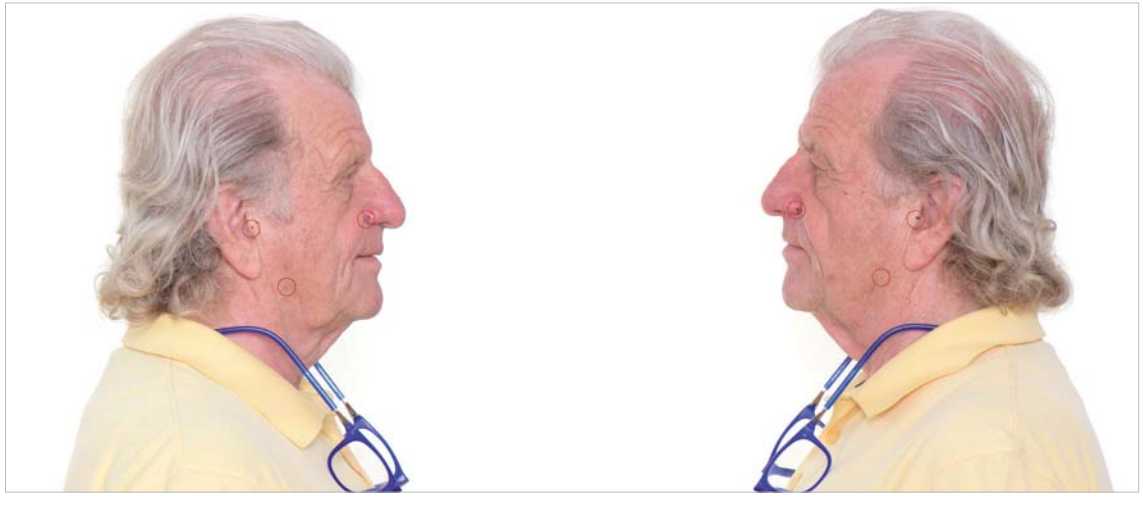

Am Gesicht des Patienten werden die anatomischen Landmarks identifiziert. Hierbei werden Orientierungspunkte am Schädel definiert, die jederzeit reproduzierbar sind (auch bei Zahnlosigkeit). Von sagittal gesehen sind das hier die Ala-Punkte (Nasenflügel) rechts und links, Tragus (äußerer Gehörgang) und Kieferwinkel.

Als anatomische Landmarks werden frontal Nasion und Subnasalpunkt markiert.

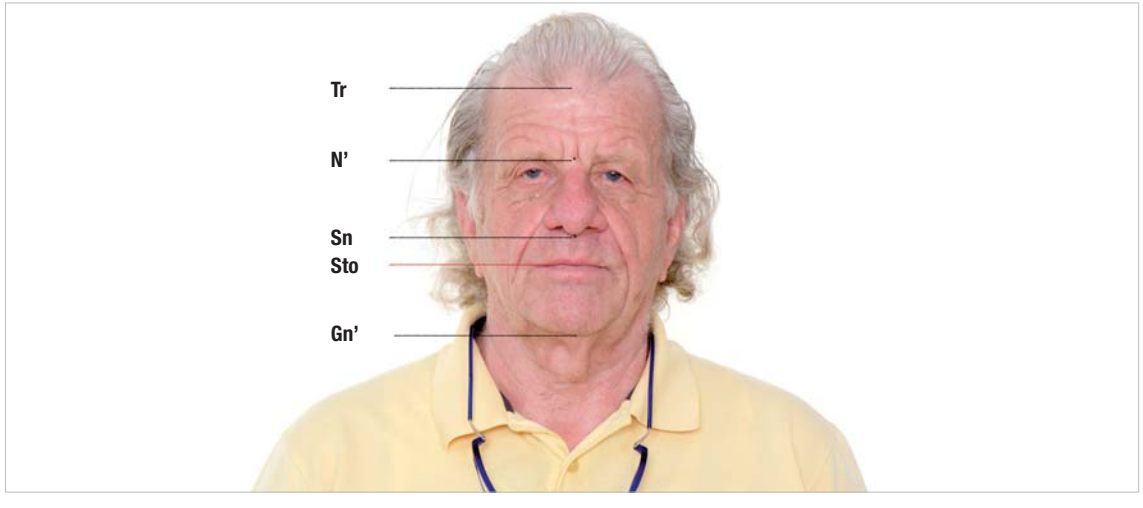

Unterteilung des Gesichts in verschiedene Ebenen. Wichtigster Punkt bildet hierbei das Stomion.*

Stomion: Kontaktpunkt der Oberlippe zur Unterlippe beim Sprechen des „m-Lautes“ und/oder bei entspannter Lippenposition (ohne Okklusionskontakt).*

Zum Festlegen der Schädelmitte wird dem Patienten eine Schablone eingesetzt und am Gaumendach die Schädelmitte markiert. Ala-Punkte, Nasion, Spina, Raphe Mediana – die Linien stimmen aufgrund der natürlichen Asymmetrie eines Gesichtes nie exakt überein (s. linkes Bild). Die Aufnahme des Bildes erfolgt in der Natural Head Position (NHP).*

**NHP: die entspannte, natürliche Position (ohne exogene Einflüsse), in der sich der Patient im Gleichgewicht befindet und sich selbst im Spiegel in die Augen sieht.*

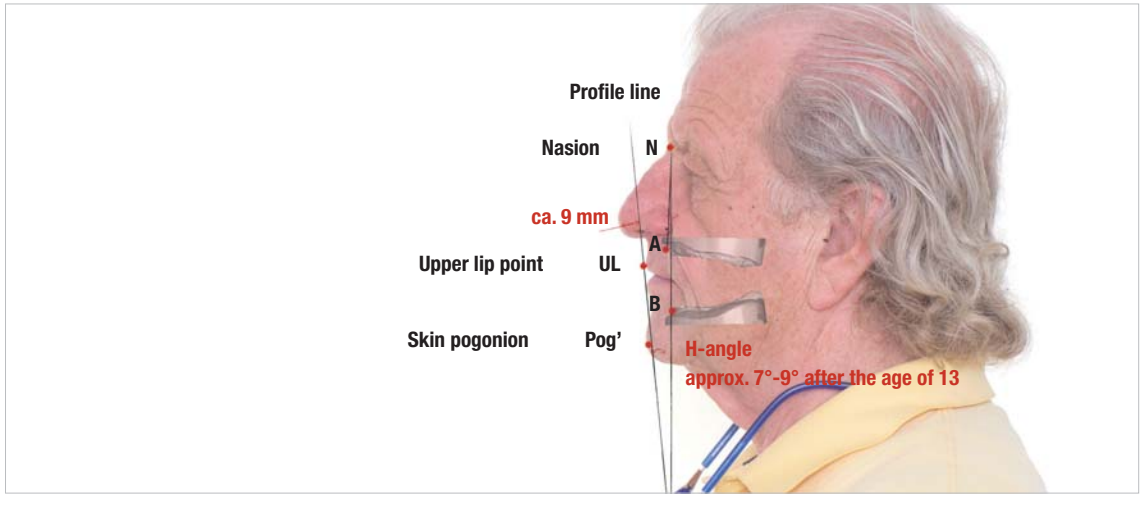

PROFILANALYSE NACH HOLDAWAY*

Für die Profilanalyse wird ein Foto in die Scansoftware Zirkonzahn.Scan importiert und gemeinsam mit den Situationsmodellen (ohne Zahnersatz) eingeblendet. Um ein Profilbild in korrekter Höhe (vertikale Dimension) zu erhalten, sollte man den Patienten bei der Aufnahme den Buchstaben „m“ summen lassen (ohne Okklusionskontakt).

**Holdaway-Linie:Verbindungslinie zwischen Pogonion, Oberlippen-Punkt und Schnittpunkt an der Nase (meist 7 mm bis 9 mm). Der daraus resultierende Holdaway-Winkel liegt bei 7° bis 9° (nach 13. Lebensjahr).*

Analyse der rechten und der linken Gesichtshälfte

Wie können jetzt die Landmarks auf das Modell übertragen bzw. die Räume am zahnlosen Kiefer aufgeteilt werden?*

Landmarks: anatomische Orientierungspunkte am Gesicht (Facial Landmarks) und am Modell (Cranial Landmarks) für das Aufteilen der Dimensionen (Zahnstellung, Zahngröße).*

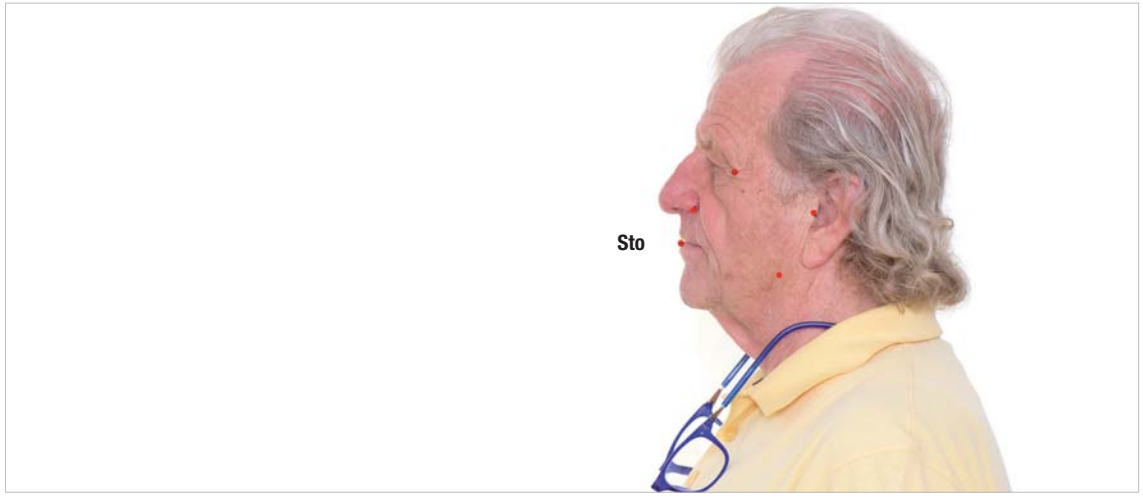

Die Landmarks sind auf dem Profilbild sagittal markiert. Wichtigster Punkt: Stomion.

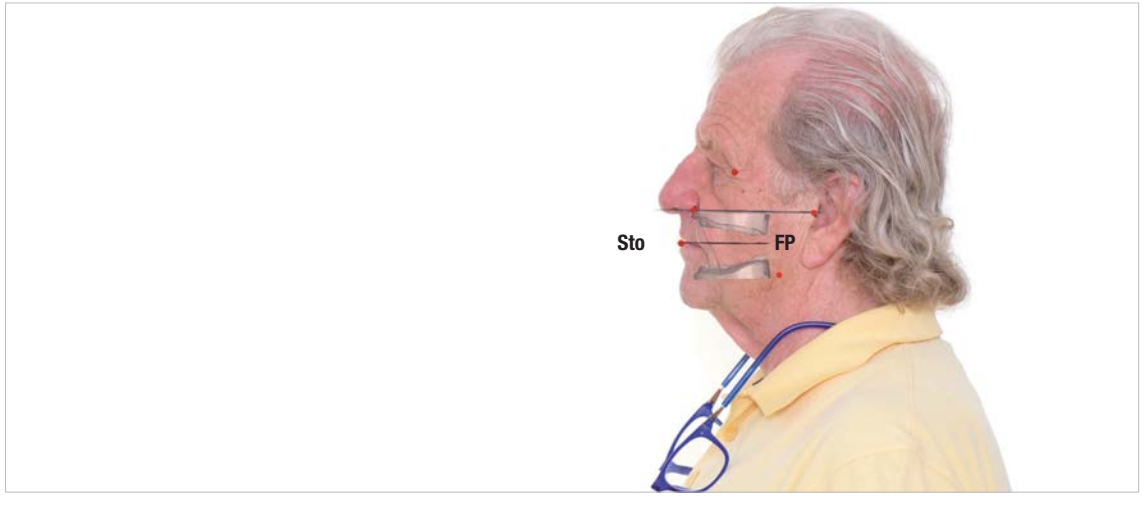

Als Parallele zur Ala Tragus-Linie entsteht vom Stomion (Sto) ausgehend eine Linie: Functional Plane (FP).*

**Ala-Tragus-Linie = Verbindungslinie vom Ala nasi (Nasenflügel) zum Tragus (Eingang äußerer Gehörgang)*

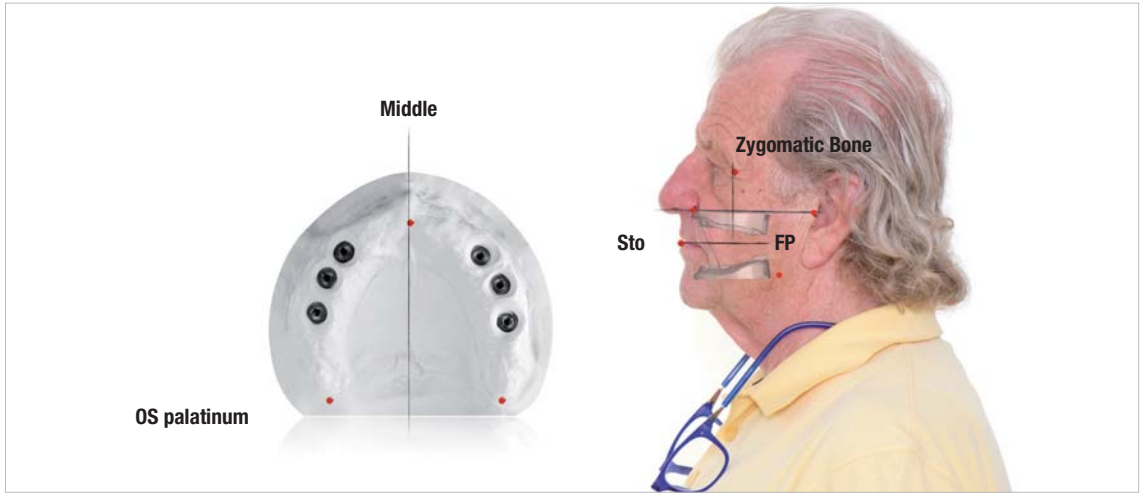

Von dem markierten Punkt am Os zygomaticum wird eine Senkrechte zur Functional Plane gezogen. Der Schnittpunkt dieser Linie zur Ala Tragus-Ebene ergibt die Position des oberen Sechsers.

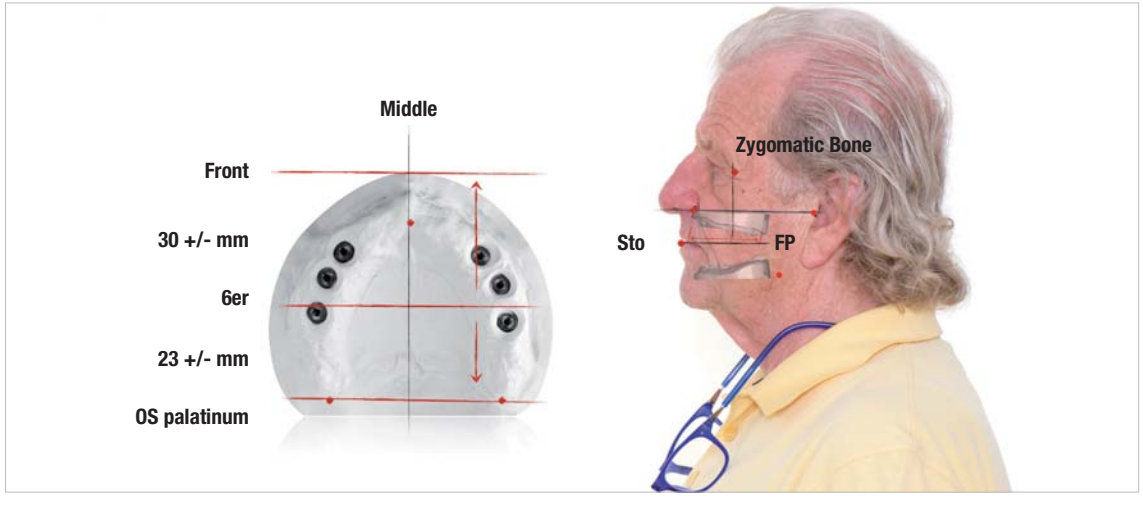

AUFTEILEN DER RÄUME AM MODELL

Die gewonnenen Informationen werden auf das Modell übertragen. Als Landmarks am Modell dienen die Mittellinie sowie die Hamulus-Punkte (links, rechts) am Os palatinum. Die zuvor ermittelte Position der Sechser wird als Linie auf dem Modell angezeichnet. Hieraus ergeben sich verifizierbare Maße als Anhaltspunkt für die Herstellung der Zahnversorgung.

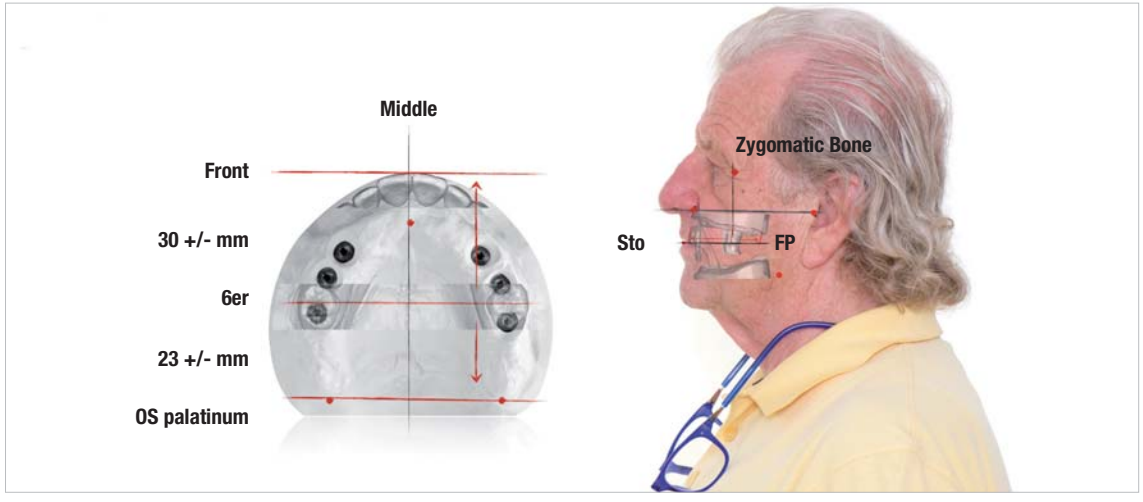

In der Software werden die Frontzähne sowie die ersten Molaren in ihrer anzustrebenden Lage eingeblendet. Bis zu diesem Punkt arbeiten wir nur am Oberkiefer ohne eine Referenzierung zum Unterkiefer.

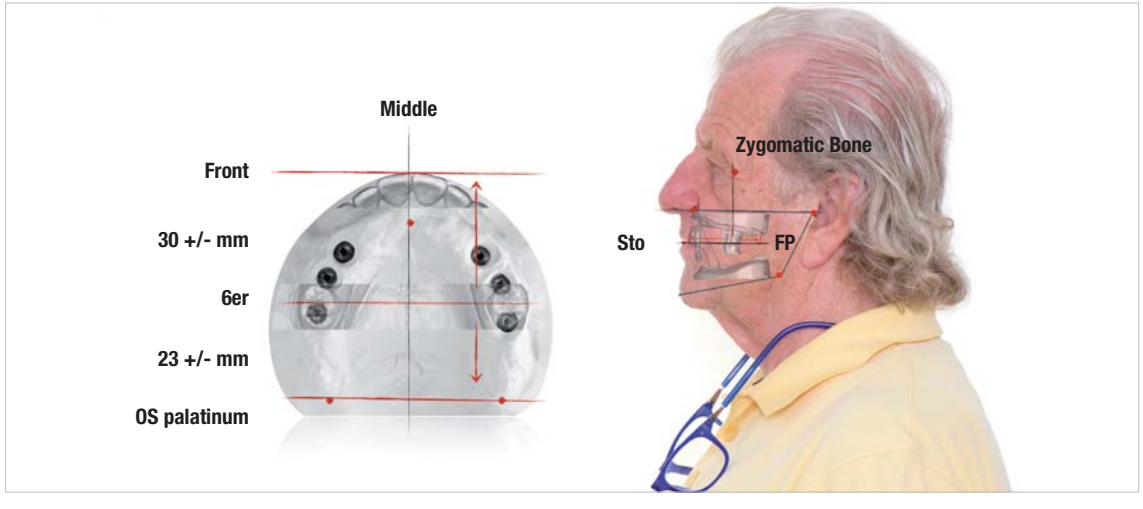

Um das Unterkiefermodell dem Oberkiefermodell zuzuordnen, wird die Bisshöhe benötigt. Hierfür wird der Kieferwinkel angezeichnet und ein Orientierungswert ausgelesen. Wichtige Informationen ergeben sich auch aus der Position der oberen Molaren. Der Sechser ist wie eine Wasserwaage. Öffnet sich der Winkel fächerartig nach vorn weit, ist in diesem Bereich viel Wachstum zu vermuten. Öffnet sich der Winkel nach vorn nur wenig, war das Wachstum im hinteren Bereich stärker ausgeprägt.

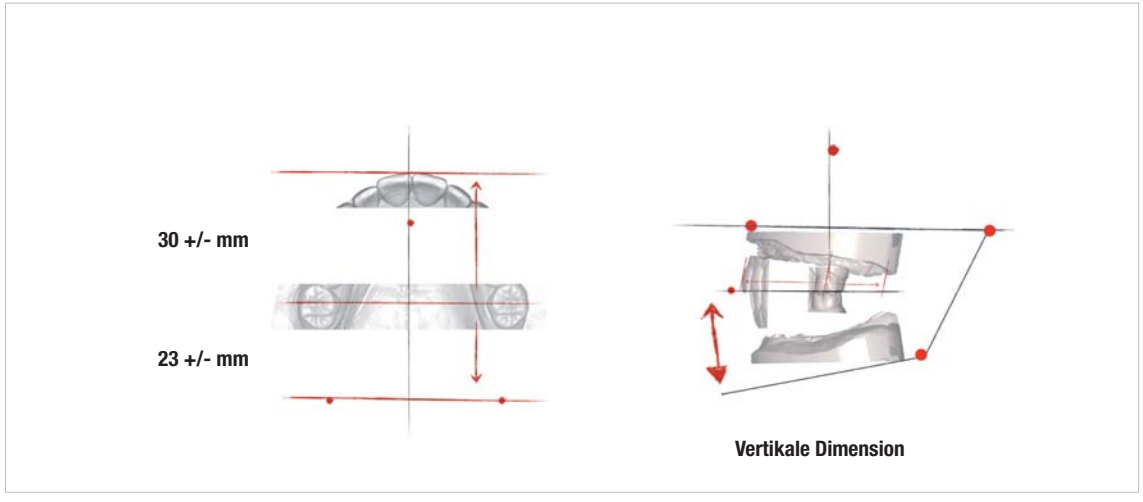

Die Grafik stellt die vermutete vertikale Dimension zwischen dem Ober- und Unterkiefermodell, die aus den vorliegenden Informationen „Kieferwinkel“ ermittelt worden ist, dar. Die Bisshöhe wird grundsätzlich immer gemeinsam mit dem Patienten (physisch und muskulär) erarbeitet.

VORSCHAU ZAHNVERSORGUNG

Zur besseren Veranschaulichung ist auf diesem Bild bereits die geplante Zahnversorgung eingeblendet. Die vertikale Dimension muss stark aufgebaut werden.

REFERENZIERTE ÜBERTRAGUNG DES UNTERKIEFERS

Wie werden die ermittelten Informationen jetzt so übertragen, dass die Zahnversorgung gefertigt werden kann? Ziel ist, das Oberkiefermodell in patientenbestimmter Position im Artikulator zu fixieren und das Unterkiefermodell basierend auf der wahrnehmungsphysiologisch bestimmten Mitte, Höhe und horizontalen Positionierung zuzuordnen. Hierfür kommt der PlaneFinder® zum Einsatz.

Die auf dem Foto markierten anatomischen Landmarks

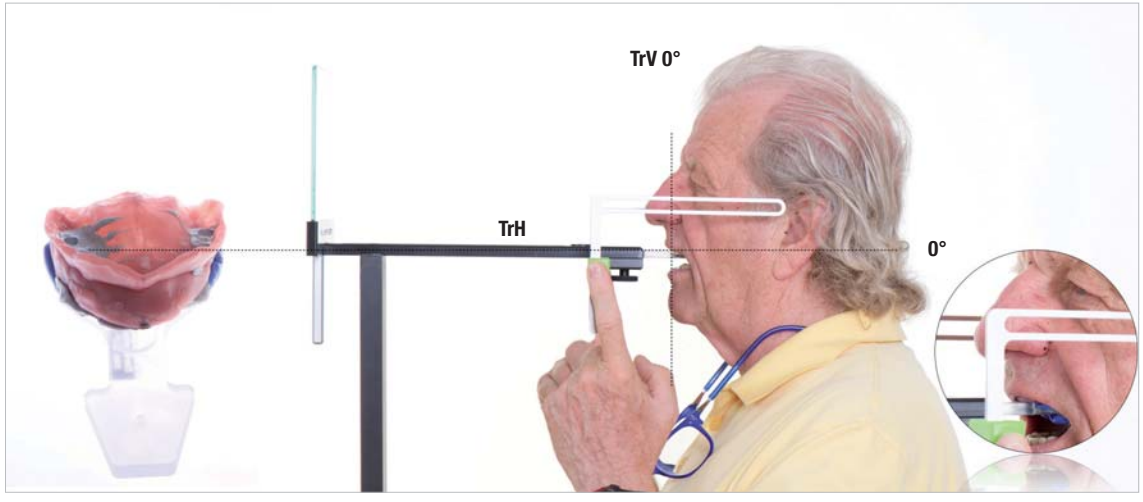

POSITION DES OBERKIEFERMODELLS

Als Referenzpunkte/linien dienen beim PlaneFinder® zwei im dreidimensionalen Raum definierte Nulllinien (True Vertical, True Horizontal). Für die zuverlässige Lagebestimmung wird dem Patienten die Schablone auf den Einheilkappen im Oberkiefer fixiert.

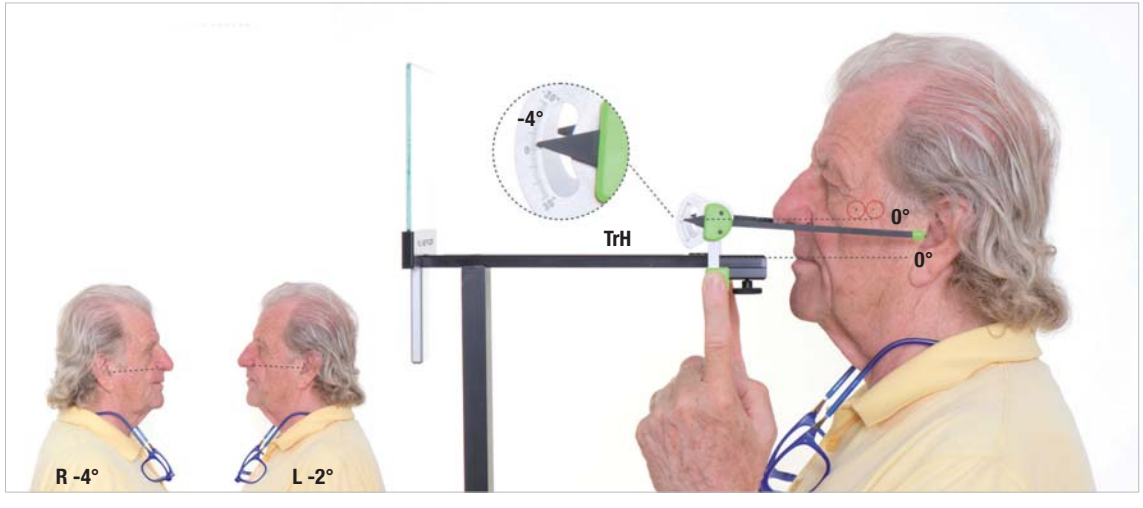

Die Position wird registriert und auf dem Tray verschlüsselt. Die roten Kreise unterhalb des Os Zygomaticum sind die Synchronisierungen der Nulllinie, u. a. als Referenz für den Gesichtsscan. Der in dem Fall gemessene Ala-Tragus-Winkel ist flach bzw. sogar negativ.

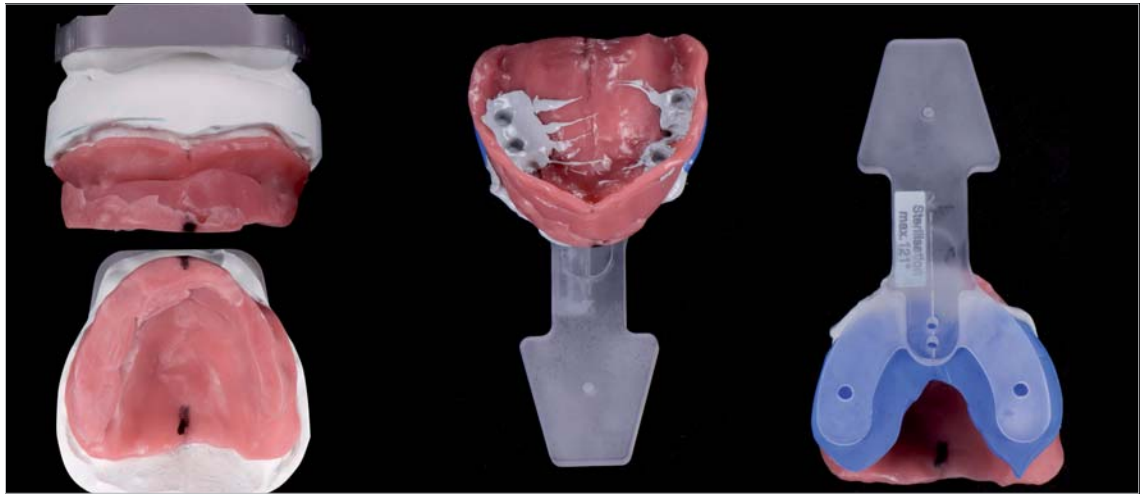

Mit dem Tray und der verschlüsselten Position wird das Oberkiefermodell nun in korrekter dreidimensionaler Dimension in den Artikulator übertragen.

PHYSISCHE DIAGNOSTIK

ERMITTELN DER VERTIKALEN DIMENSION

Die physiologische Bisshöhe kann nicht „einfach“ anhand von Daten ausgelesen werden, sondern muss mit dem Patienten im Rahmen der physischen Diagnostik erarbeitet werden.

Vorbereitung für die physische Diagnostik.

Mithilfe der Oberkieferschablone sollen gemeinsam mit dem Patienten Bisshöhe und Sprechabstand ermittelt werden.

NEUTRALISIERUNG



AQUALIZER: NEUTRALISIERUNG

Für das Festlegen der Unterkieferposition dient zunächst ein Wasserkissen. Die Kissenhöhe ergibt sich aus Sprechabstand (Sprechanalyse mit Schablone) und den Informationen der Modellanalyse. Hier wird ein mittelgroßes Kissen gewählt. Mit dem Aqualizer findet der Patient eine komfortable Position.*

**Aqualizer: Flexibler Okklusalbehelf, der aus zwei mit Flüssigkeit gefüllten Kissen besteht. Die Kissen sind verbunden und „kommunizieren“nach der interokklusalen Platzierung miteinander.*

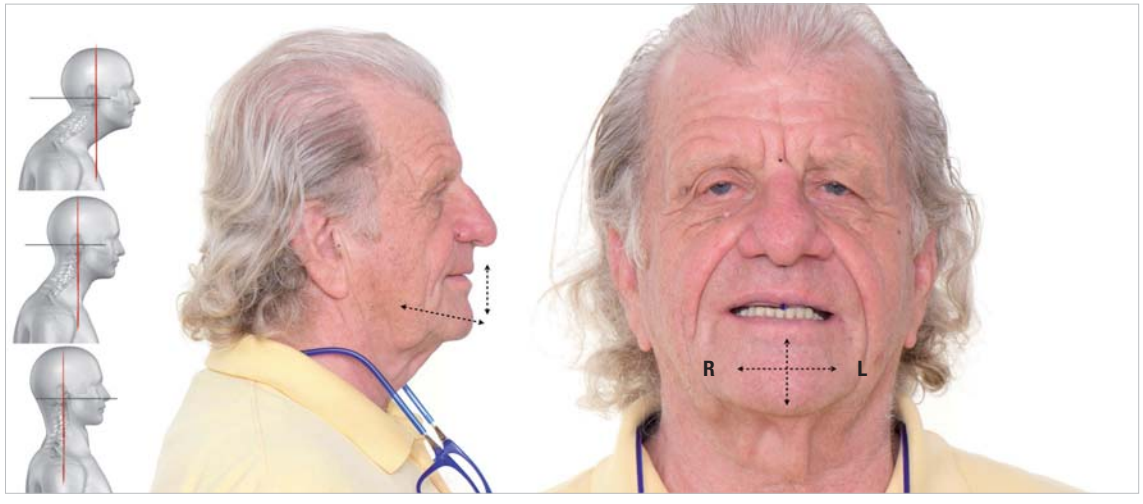

Mit dem Aqualizer ist eine stabile Mitte gefunden.

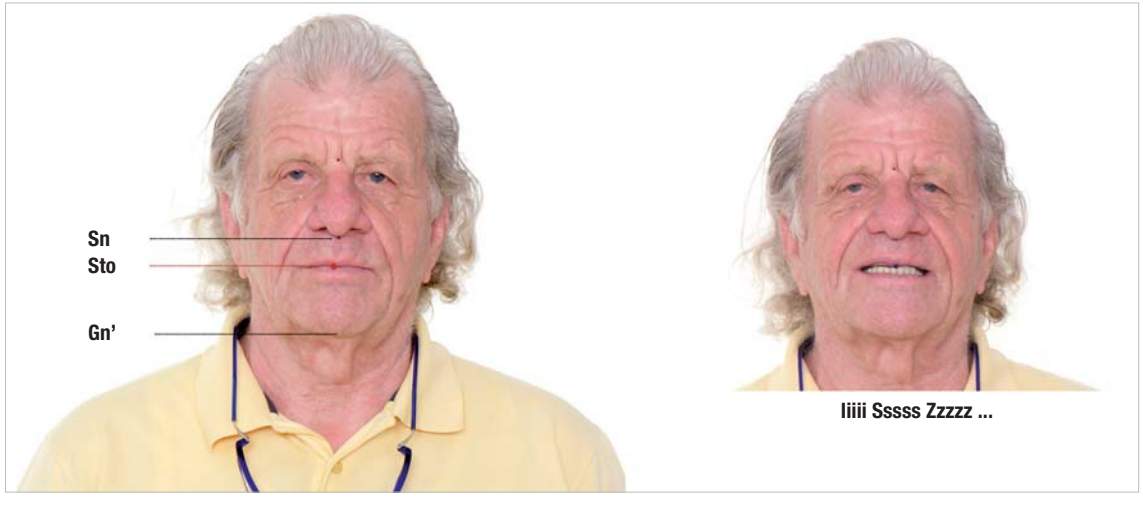

Die Sprechmotorik funktioniert gut und wird vom Patienten als angenehm empfunden.

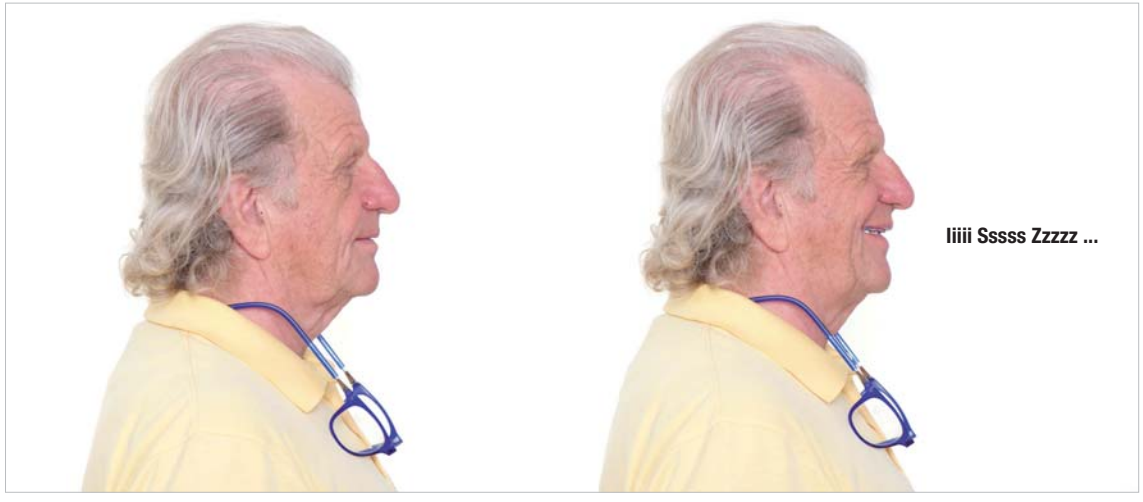

Prüfen der Sprechmotorik: Sagittale Ansicht.

Entspannte Mimik durch wahrnehmungs-physiologisch bestimmte Mitte, Höhe und horizontale Positionierung des Unterkiefers im Schädel. Der Patient richtet sich selbst aus. Keine exogenen Faktoren beeinflussen das Ergebnis.

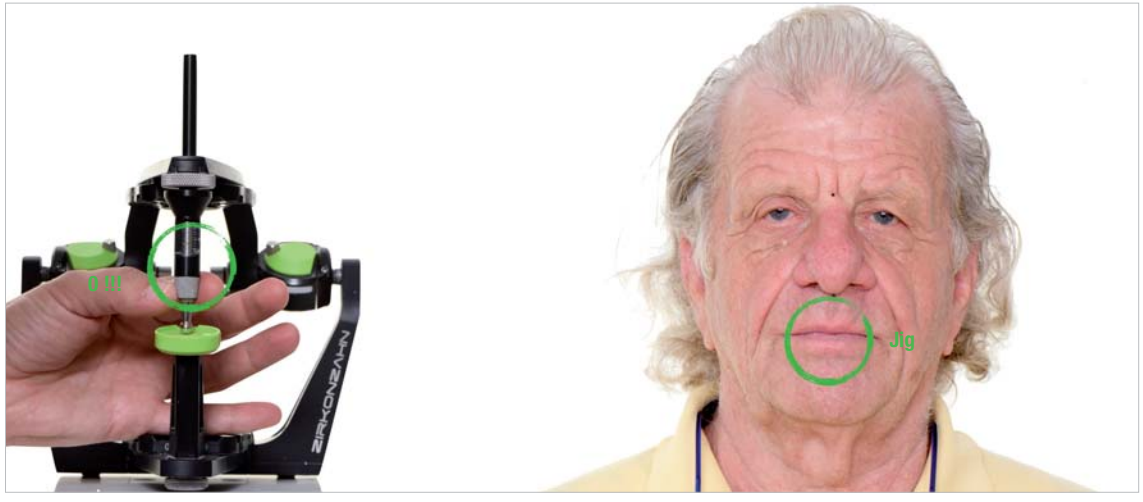

Für das Artikulieren der Modelle wird der Stützstift am Artikulator auf 0 gestellt. Diese Bisshöhe darf am Artikulator nicht mehr verändert werden. Die physiologische Bisshöhe wird immer mit dem Patienten erarbeitet und nicht am Stützstift identifiziert.

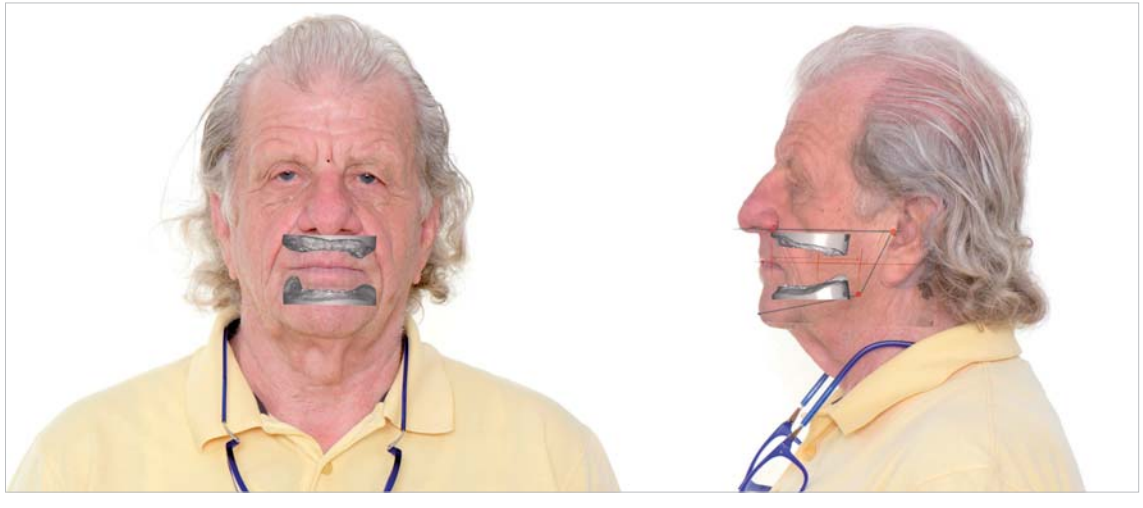

Darstellung der Dimension zwischen Ober- und Unterkiefer. Diese Distanz muss mit der Zahnversorgung gefüllt werden.

REALISIERUNG



Im ersten Schritt soll ein Prototyp der Oberkieferversorgung hergestellt werden. Dies kann digital oder durch die analoge Erarbeitung der Situation am Patienten erfolgen.

In diesem Fall werden auf konventionellem Weg Zähne aufgestellt und ein diagnostisches Set-up für die Einprobe im Mund des Patienten vorbereitet.

Im Vergleich: Patient links mit altem Zahnersatz und rechts mit diagnostischem Set-up

Der Patient testet das diagnostische Set-up im Mund und beurteilt das Ergebnis im Spiegel.

DIGITALISIERUNG DER PHYSISCHEN DIAGNOSTIK

Der Zahnkranz wird aus dem Set-up herausgetrennt.

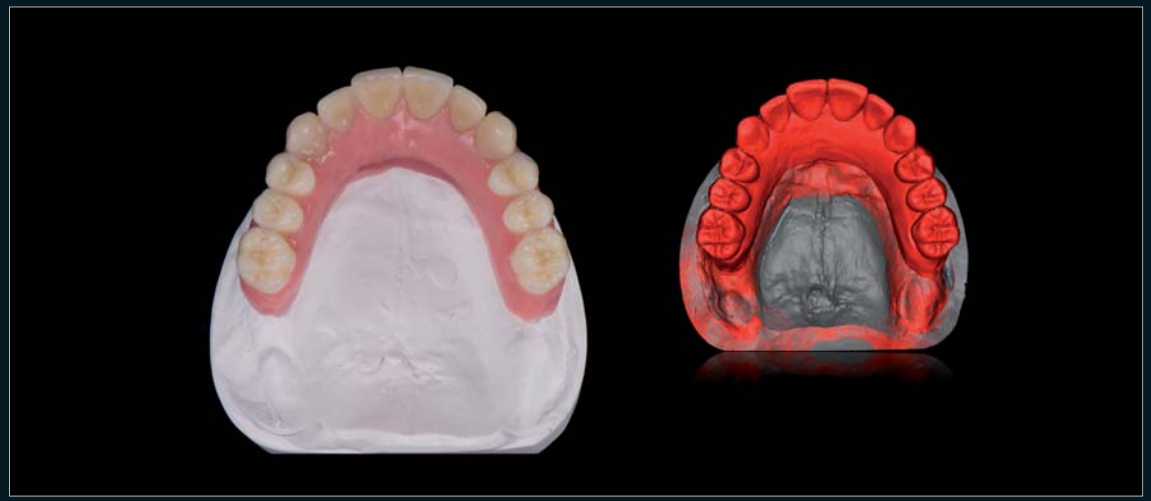

Nach dem Verfeinern des Zahnkranzes wird die Situation im Modellscanner S600 ARTI digitalisiert.

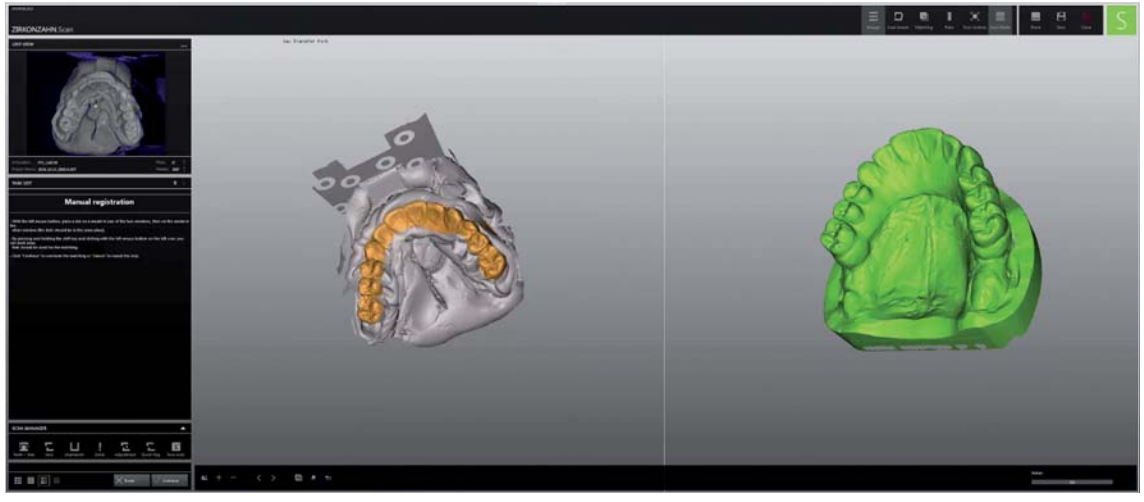

SET-UP UND 3-D-GESICHTSSCAN

Das diagnostische Set-up ist digitalisiert und für das Matching mit dem 3-D-Gesichtsscan vorbereitet.

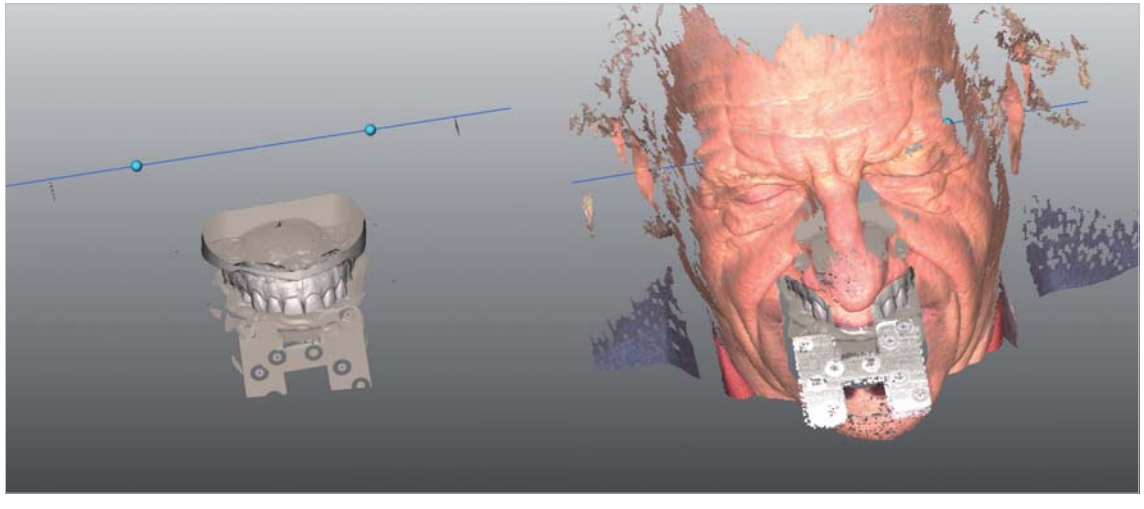

Über die Transfer Fork kann das Oberkiefermodell lagerichtig im Gesichtsscan positioniert werden. Die analog durchgeführte physische Diagnostik wurde somit ohne Informationsverlust 1:1 in die digitale Welt bzw. in den Gesichtsscan überführt.

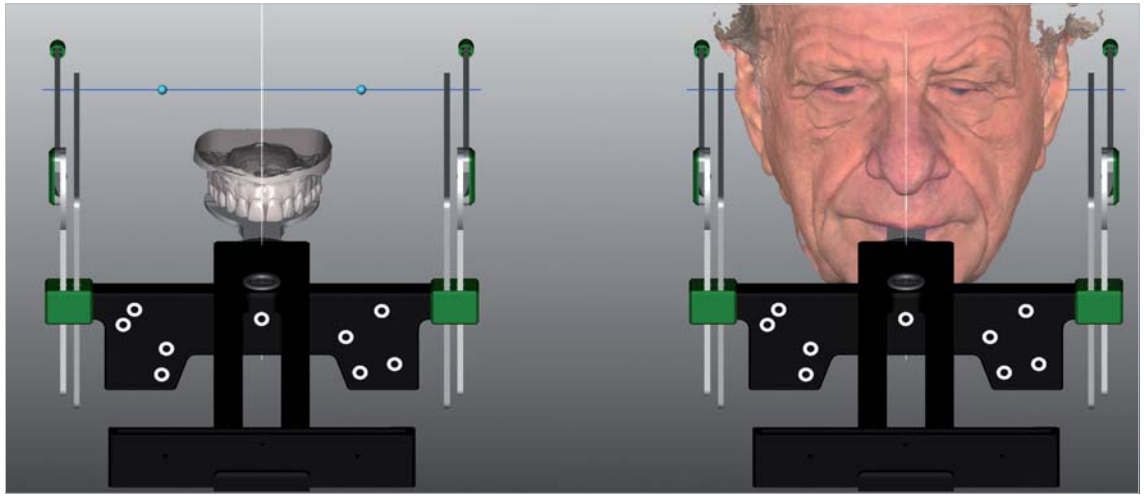

3-D-GESICHTSSCAN

Einrichten der Mitte (Nulllinie) in der Scansoftware Zirkonzahn.Scan.

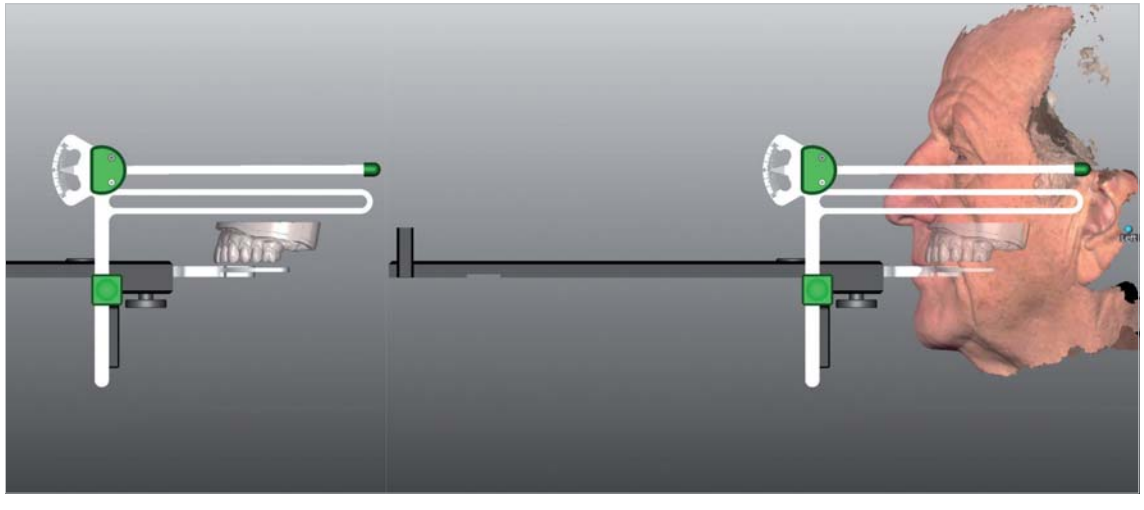

Einrichten der Ebenen (Nulllinie) in der Scansoftware. Die analoge Vorarbeit kann nun im 3-D-Gesichtsscan validiert werden.

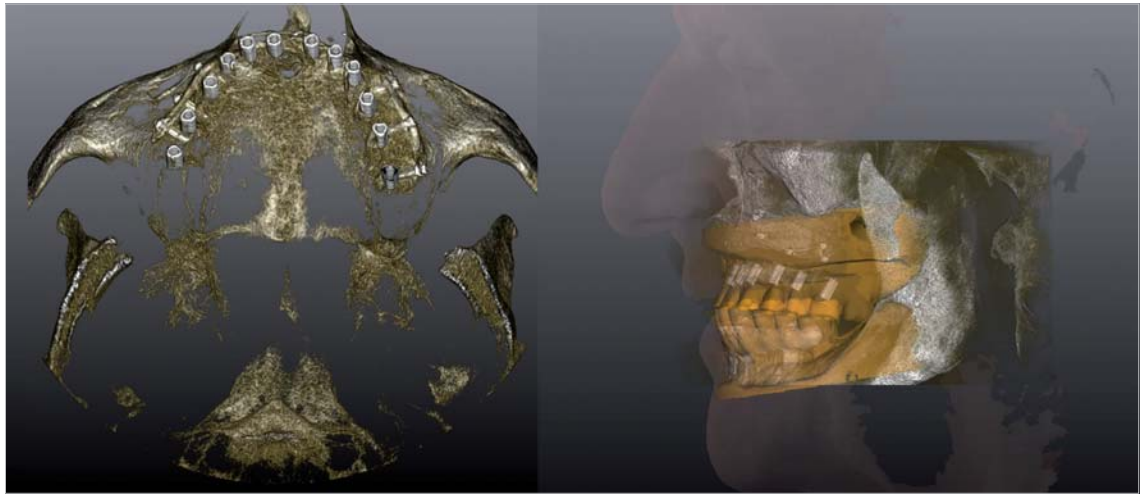

ANALYSE DES VORHANDENEN ZAHNERSATZES

Theoretisch würde nun die digitale Planung der Implantatpositionen erfolgen. In dem Fall waren die Implantate bereits inseriert. Die DICOM-Daten aus dem vorliegenden DVT werden in die Software Zirkonzahn.Implant-Planner geladen.

**Zirkonzahn.Implant-Planner: Implantatplanungssoftware, in der alle Daten (DVT/DICOM, Modell, Gesichtsscan etc) zusammengeführt werden.*

Auch der Datensatz aus der Scansoftware ist importiert worden.



Zusammengeführte Daten (DVT und STL):
Das gelbe dargestellte Modell zeigt die Situation des alten Zahnersatzes (Totalprothese) im Oberkiefer.

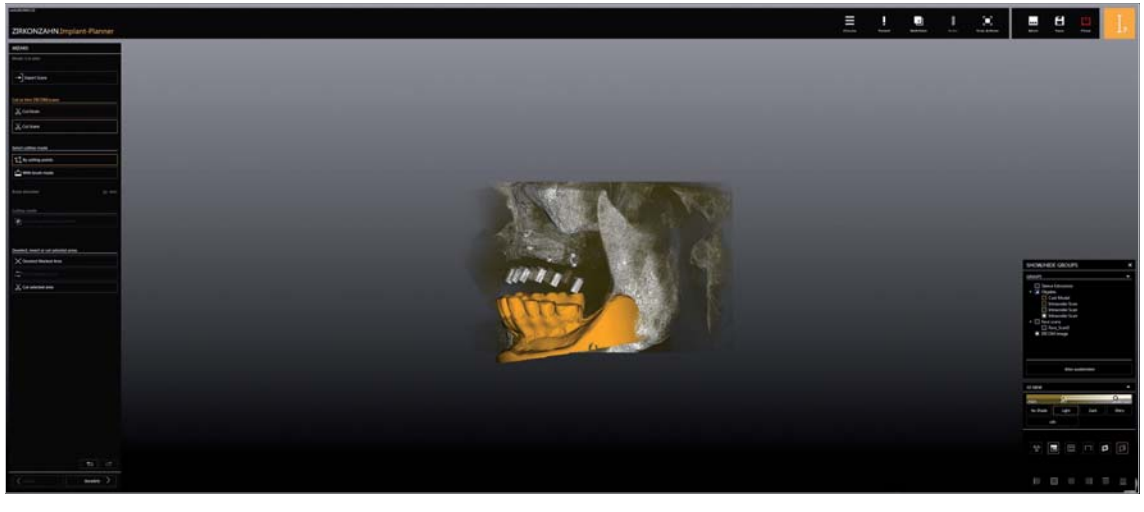

Unter Berücksichtigung des alten festsitzenden Unterkiefer-Zahnersatzes erstellen wir die neue Zahnversorgung im Oberkiefer.

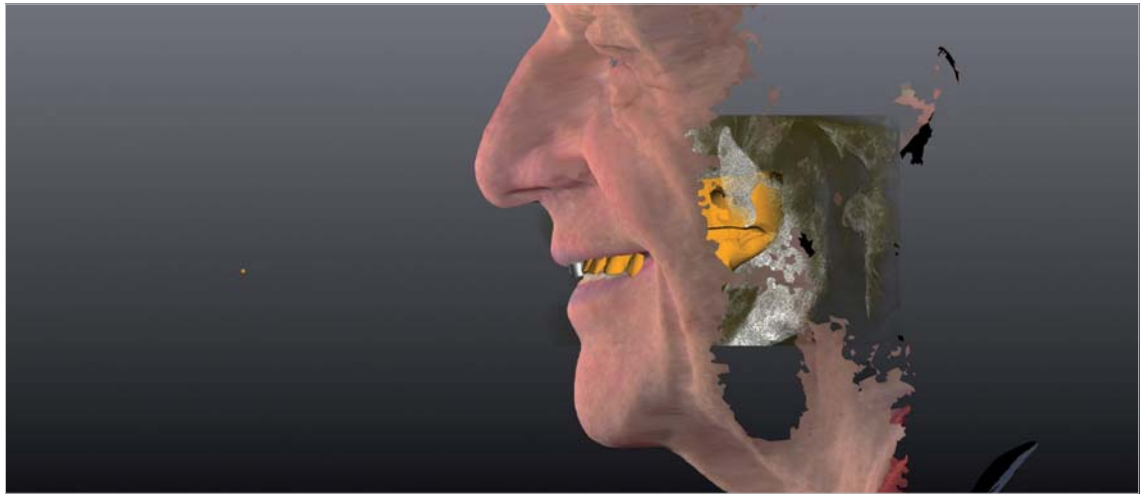

Seitliche Profilansicht (3-D-Gesichtsscan) mit DVT-Datensatz

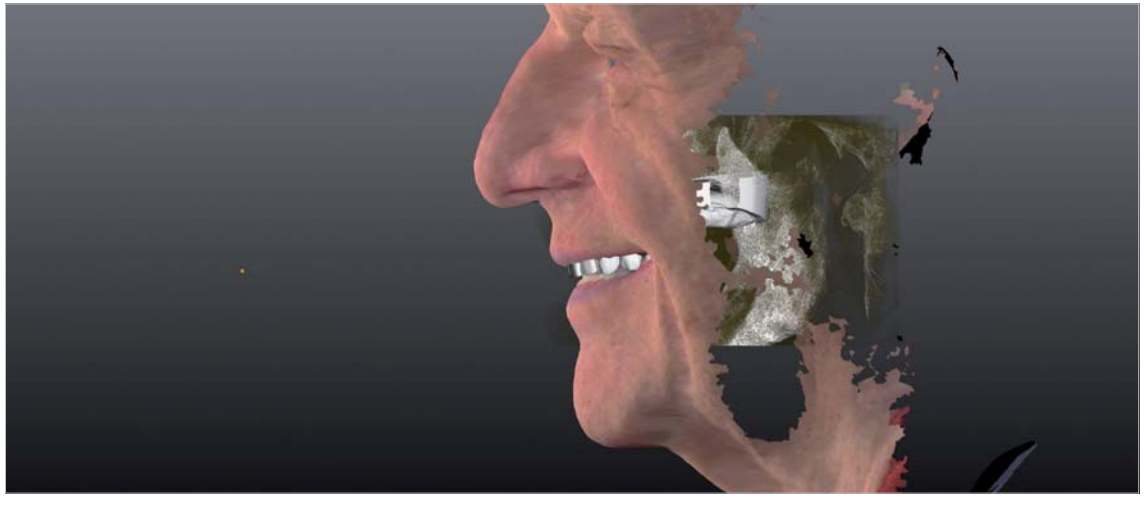

In dieser Profilansicht ist das diagnostische Set-up (weiße Zähne) eingeblendet. Das ist die Basis für die Herstellung des therapeutischen Prototyps.

PROTOTYP: OBERKIEFER

Basierend auf dem digitalisierten Set-up wird der Prototyp aus zahnfarbenem Kunststoff monolithisch gefräst und mit Gingivamasse verblendet.

Der Prototyp wird okklusal auf den sechs Implantaten im Mund verschraubt.

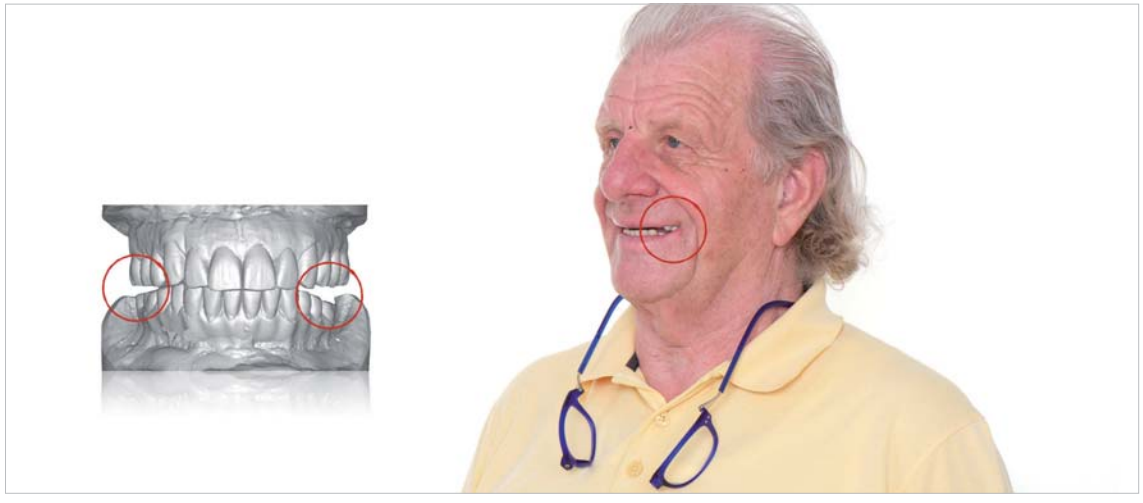

OKKLUSIONSEBENE UNTERKIEFER?

Der therapeutische Prototyp im Oberkiefer entspricht der physiologischen Okklusionsebene. Deutlich sichtbar: Der Zahnersatz im Unterkiefer muss im Molarenbereich massiv aufgebaut werden.

Passend zum therapeutischen Prototyp im Oberkiefer werden für die Seitenzähne im Unterkiefer Table-Tops aus Kunststoff gefertigt.

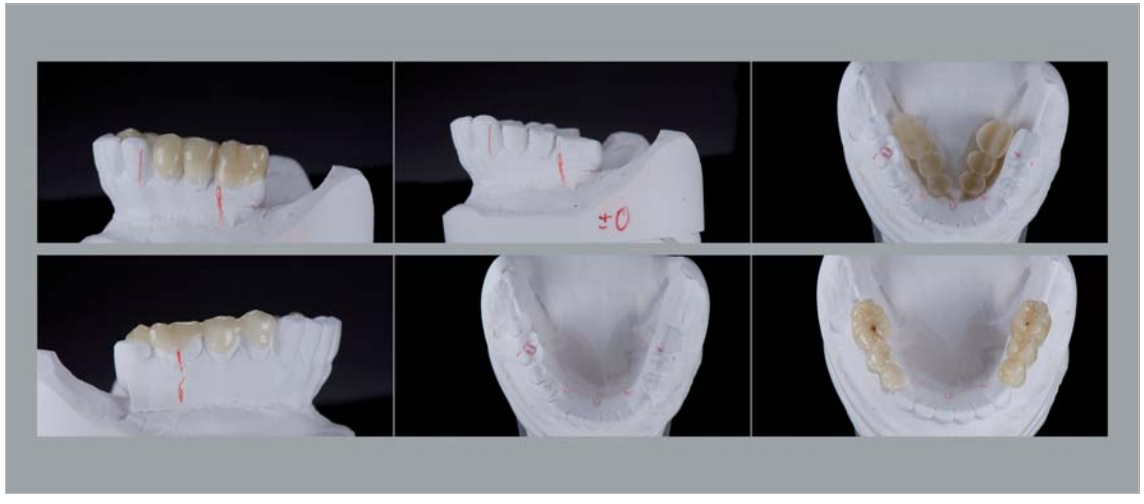

Table-Tops auf dem Modell: Im Mund werden diese auf den vorhandenen Zahnersatz im Unterkiefer geklebt. Somit wird die Okklusionsebene zum Oberkiefer ausgeglichen.

Die klinische Situation mit therapeutischem Prototyp im Oberkiefer und Table-Tops im Unterkiefer. Der Patient testet für zirka sechs Monate Tragekomfort, Hygienefähigkeit, funktionelle Gegebenheiten, Sprechmotorik sowie Ästhetik.

HERSTELLUNG DER DEFINITIVEN RESTAURATION

Nach der Testphase wird auf Basis der vorhandenen Daten das Gerüst für die festsitzende Restauration im Oberkiefer konstruiert und aus Prettau® Zirkonoxid gefräst.

Vor dem Sintern erfolgt die individuelle Bemalung des Gerüstes mit Einfärbeflüssigkeiten Colour Liquid Prettau® Aquarell und Intensivfarben.

Das Gerüst direkt nach dem Dichtsintern als optimale farbgebende Basis.

Keramische Verblendung der vestibulären Anteile; hier nach dem ersten Dentinbrand. Palatinal und okklusal ist das Gerüst monolithisch gefräst.

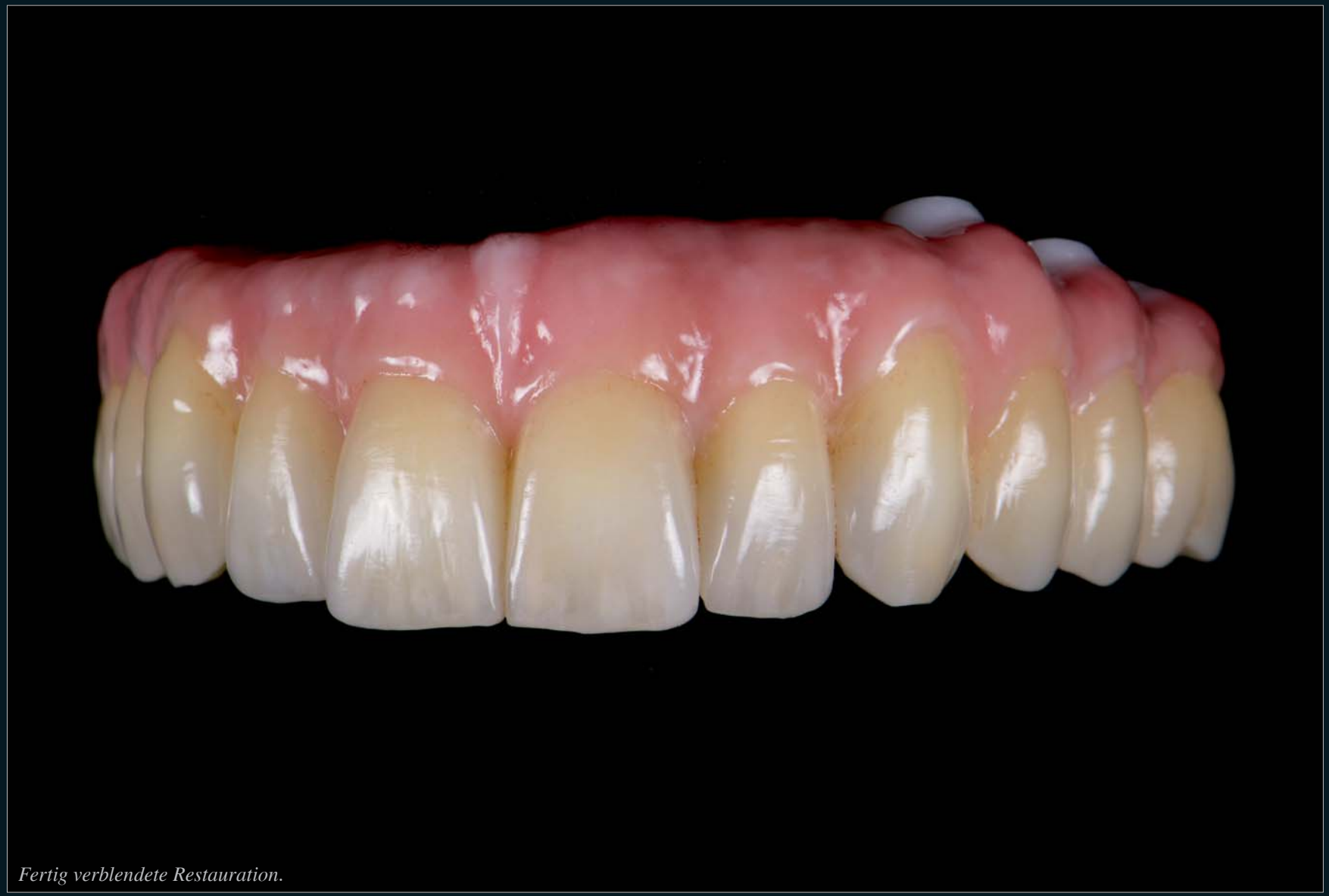

Fertig verblendete Restauration.

Die fertiggestellte keramische Restauration im Oberkiefer.

ZIRKONZAHN

Auf Wunsch des Patienten wird später der Zahnersatz im Unterkiefer „rundum“ erneuert. Das vorhandene Titangerüst wird mit Komposit neu verblendet und so die korrekte Ebene realisiert.

Der Patient hat eine gewisse Ähnlichkeit mit Jean-Paul Belmondo. Auch die ästhetische Gestaltung der Zahnversorgung wurde an den Schauspieler angelehnt.

Zirkonzahn®

PLANESYSTEM®

Zirkonzahn Worldwide – An der Ahr 7 – 39030 Gais/Südtirol
T +39 0474 066 680 – F +39 0474 066 661 – www.zirkonzahn.com – info@zirkonzahn.com

DEUTSCH

WEAB8109DE=

Alle Angaben ohne Gewähr und vorbehaltlich Änderungen. Version: 06.03.2019